

Glasfasern stärken Kompositversorgungen

| Dr. Ulrike Oßwald-Dame

Zahnarzt Dr. Jörg Weiler arbeitet bereits seit über zehn Jahren mit glasfaserverstärkten Materialien in seiner Praxis. Im Interview erläutert Dr. Weiler, welche Vorteile er in der Anwendung von Glasfasern sieht – insbesondere bei der Versorgung endodontisch behandelter Zähne und Langzeit-Brückenprovisorien. Praktische Anwendungstipps ergänzen seine Ausführungen.

Herr Dr. Weiler, was sind aus Ihrer Sicht die Vorteile der Glasfaserverstärkung und welche Produkte setzen Sie konkret ein?

Den eindeutigen Vorteil sehe ich in der Erhöhung der Zugfestigkeit. Mit dem Prinzip der Glasfaserverstärkung arbeite ich bereits seit rund zehn Jahren. Durch meine seit über 15 Jahren parallel zur Praxis ausgeübten Tätigkeit für verschiedene Dentalfirmen kam ich




Abb. 1: everStick Glasfaser (grafische Darstellung, Quelle: GC).

zunächst anlässlich eines Messebesuches in den USA, später über den ersten potenziellen Importeur in Deutschland mit dem Konzept der glasfaserverstärkten Komposite in Berührung – und setzte es dann auch in meiner Praxis ein. Heute verwende ich everStick POST, C&B, NET und gelegentlich auch ORTHO und PERIO von GC.

Faserverstärkte Komposite können in den unterschiedlichsten Bereichen verwendet werden. Wo setzen Sie das Material ein?

Die Einsatzmöglichkeiten sind vielfältig. Im Sortiment von everStick stehen dafür verschiedene Fasern zur Verfügung (Abbildung 1). Ich selbst verwende everStick POST für Stiftversorgungen, da ich damit die Möglichkeit habe, den Stift wirklich individuell herzustellen. Die Verwendung von konfektionierten Stiften finde ich nicht immer sinnvoll – schließlich sind die Wurzelkanäle in den wenigsten Fällen rund. Mit einem plastischen Material aus Glasfasern dagegen kann ich im Kanal entsprechend der tatsächlich vorliegenden anatomischen Gegebenheiten arbeiten. Für langzeitprovisorische Versorgungen setze ich gerne everStick C&B ein (Abbildung 2 bis 4), etwa wenn im Rahmen einer Notfallversorgung ein Zahn extrahiert und eine Interimsversorgung angefertigt werden muss. Eine solche Brücke hält nach meinen Erfahrungen der letzten Jahre standardmäßig ohne Probleme ein halbes Jahr und länger. Bei diesen provisorischen Versorgungen ist es auch möglich, den natürlichen, aber extrahierten Zahn mit der Glasfaser wieder in die Lücke „einzubauen“. Darüber hinaus verwenden wir Glasfasern auch häufig für die parodontale Schienung oder die Schienung im Rahmen der Trauma-

Welche Besonderheiten sind bei der Frontzahn- beziehungsweise Seitenzahnversorgung mit everStick C&B zu beachten?

Möchte man ein Provisorium für den Seitenzahnbereich herstellen, dann sollte man sich über die Brückenspanne im Klaren sein. Von ihr ist abhängig, wie viel Stickmaterial in die Versorgung hereingebracht werden muss. Eine Faustformel besagt, dass immer ein Faserstrang mehr verwendet werden soll, als Pontics zu ersetzen sind. Ebenso sollte man wissen, an welcher Stelle das Material zu verlegen ist. Die physikalischen Vorgaben bedingen, dass man das Material genau in den Bereich legt, in dem Zugspannungen auftreten. Dies ist nicht auf Höhe der Okklusionsebene, sondern gingivanah. Im Frontzahnbereich kämpfe ich normalerweise mit anderen Problemen. Hier dominiert bei der Schienung etwa die Frage nach den Platzverhältnissen. Während die Verarbeitung im Unterkiefer eher einfach ist, da ich das Material lingual verarbeiten kann, habe ich im Oberkiefer eingeschränkte Möglichkeiten. Die vestibuläre Versorgung ist zwar stets möglich, aber nicht unbedingt schön und nicht immer vermeidbar. Deshalb greife ich in diesen Fällen lieber auf das StickNET-Material zurück, das ich über eine große Fläche, aber mit einer geringeren Materialstärke sehr einfach auftragen kann. Letztlich entscheiden auch Funktion und Bisslage darüber, welche Versorgung ich in welchem Bereich anstrebe.

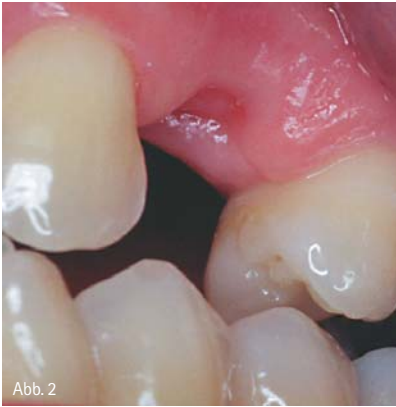

Abb. 2

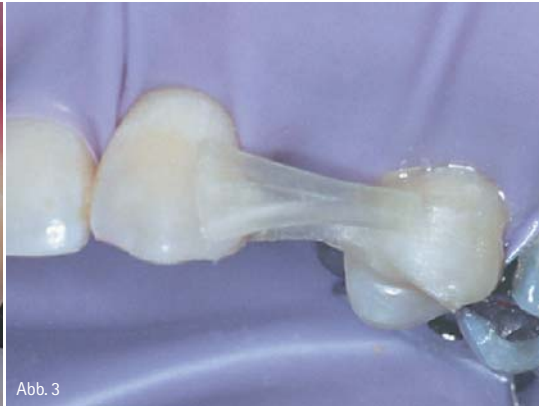

Abb. 3

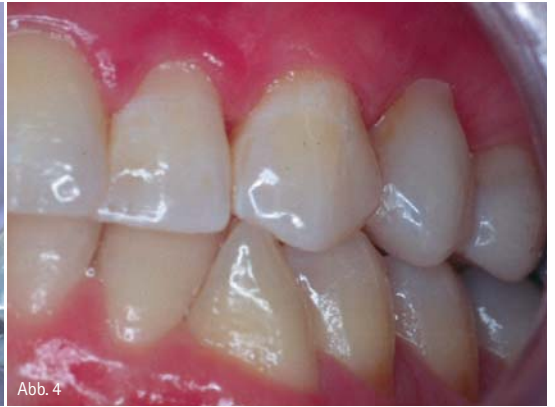

Abb. 4

Abb. 2 bis 4: everStick C&TB in der Anwendung (Quelle: GC).

Wie zeit- und kostenaufwendig sind andere Verfahren im Vergleich?

Der zusätzliche Zeitaufwand ist bei everStick im Vergleich zur Schienung mit Draht und Komposit mit ein bisschen Routine minimal. Jedoch ist die Draht-Komposit-Variante in der konservativen Zahnheilkunde heutzutage keine Alternative mehr, denn hier tritt erfahrungsgemäß relativ schnell eine Lockerung der Verklebung auf. Bei everStick muss man sich in das Handling insofern einarbeiten, als dass man die Glasfaser in das Komposit einlegt und diese nicht verrutschen darf. Das kann man sich in der praktischen Umsetzung wie folgt vorstellen: Nachdem der Strang an einer Stelle in das noch unpolymerisierte Komposit eingelegt wurde, polymerisiere ich einmal kurz an, damit das Material bereits etwas fixiert ist. Dazu benutze ich eine Polymerisationslampe mit einem kleinen Lichtleiter am vorderen Ende, damit ich praktisch nur ein paar Millimeter Lichtaustritt habe und der restliche Strang gegen ein vorzeitiges Aushärten geschützt ist. Anschließend lege ich das Material weiter und positioniere es entsprechend, bevor ich eine Fixierung mit einer kurzen Polymerisation wiederhole. Am Ende erfolgt die vollständige Aushärtung. Es gibt aus meiner Sicht einige Komposite, die von der Konsistenz her für die Einbettung des Stick-Materials geeignet sind. Ich für meinen Teil verwende hier G-ænial Universal Flo von GC, da es von der Materialqualität einem normalen Hybridkomposit sehr ähnlich ist und im Vergleich zu anderen Flow-Materialien eine relativ hohe Standfestigkeit aufweist.

Wie bewerten Sie das Handling des Materials und wie kommt Ihr Praxispersonal damit zurecht?

Der Umgang mit dem Material ist nicht schwierig, auch nicht für die Mitarbeiterinnen, da es sich von der Arbeitsvorbereitung her nicht wesentlich von der Kompositfüllung unterscheidet – schließlich benötigt man die gleichen Adhäsive und Komposite. Das einzige, worauf man sich hinsichtlich des Arbeitsablaufes einstellen sollte, ist, dass das Material immer lichtgeschützt gelagert sein muss.

Wie sind Ihre Erfahrungen mit den fertigen Versorgungen in Bezug auf die Haltbarkeit?

Die Haltbarkeit von Versorgungen mit diesem Material ist meines Erachtens sehr gut. Gerne erinnere ich mich beispielsweise an einen Fall, bei dem ich einen oberen Einser über zwei Jahre ersetzt hatte, weil die Patientin einfach nicht wiederkam. Zweifelsohne müssen für eine sehr gute Haltbarkeit die anatomischen und parodontalen Gegebenheiten beachtet werden. In vielen Fällen muss ich mir die ganz wichtige Frage stellen, ob ich das Material an einem Zahn oder an zwei Zähnen befestige. Die Tendenz geht bei mir immer mehr dahin, dass ich nur noch die Befestigung an einem Zahn wähle. Dadurch steigt die Haltbarkeit, auch wenn sich das erst einmal paradox anhört. Dies liegt oft daran, dass die potenziellen Pfeiler unterschiedliche Festigkeiten und Lockerungsgrade haben. Ich höre immer wieder, dass provisorische Brücken im Seitenzahnbereich direkt am Pfeiler gebrochen sind. Dies liegt meiner Erfahrung nach aber nicht daran, dass das Material nicht der Kaudruckbelastung standhält, sondern vielmehr ist die Ursache in Verarbeitungsfehlern begründet: Ein Provisorium bricht, wenn die Faser nicht um den Brückenpfeiler herumgearbeitet beziehungsweise nicht

richtig auf den Brückenpfeilern oder in die Kavitäten der Pfeilerzähne eingearbeitet wurde – unabhängig davon, ob ein Faserstrang korrekt in das Zwischenglied eingepasst ist. Das kann unter Umständen natürlich auch mal etwas schwieriger sein. Werden die Fasern an der richtigen Stelle verlegt, hält das Material dagegen einer sehr hohen Kaudruckbelastung ohne Probleme stand.

Wie beurteilen Ihre Patienten die minimalinvasive Lösung für den umgehenden Ersatz fehlender Zähne, auch unter ästhetischen Gesichtspunkten?

Die Patienten sind sehr zufrieden. Gerade in der Überbrückungszeit bis zum definitiven Zahnersatz ist es sowohl für die Patienten als auch für uns als Praxisteam vorteilhaft, dass ein Provisorium auch über eine längere Abheilphase hält – ohne dass der Patient alle drei bis vier Wochen in der Praxis erscheint, weil er ein Problem mit seinem Provisorium hat. So kann ausreichend Zeit für die weitere Versorgung gegeben werden, was der endgültigen Lösung nur zugutekommen kann.



GC Germany GmbH
Infos zum Unternehmen

kontakt.

GC Germany GmbH

Seifgrundstraße 2
61348 Bad Homburg
Tel.: 06172 99596-0
info@gcgermany.de
www.gceurope.com